Neue Herausforderungen in der Rheumaorthopädie

Subklinische Synovialitis und rebellisches Gelenk

BREMEN Im vorliegenden Beitrag werden aktuelle Hintergründe, Diagnostik und Therapieoptionen bei Patienten mit Rheumatoider Arthritis (RA) vorgestellt.

Eine zielorientierte Therapie der RA mit engmaschiger Bestimmung der Krankheitsaktivität und zeitnaher Anpassung der Therapie bis zum Erreichen einer effektiven Krankheitskontrolle hat zu einer eindrucksvollen Optimierung der Behandlungsergebnisse geführt. Je schneller eine Remission erreicht wird, desto besser kann den Gelenkschäden Einhalt geboten werden. Klinische Remission wird definiert als das Fehlen von klinischen Zeichen und Symptomen einer signifikant entzündlichen Krankheitsaktivität. Allerdings hat sich gezeigt, dass die Bestimmung des DAS-28 Score (vollständige Remission = DAS28 < 2,6) allein nicht ausreicht, um von einer sicheren Krankheitskontrolle ausgehen zu können. So erfasst dieser zwar 28 Gelenke, berücksichtigt aber weder Hüfte noch Fußgelenke. Auch die Anwendung alternativer Scores, wie CDAI, SDAI 2011 ACR/EULAR, mit denen sich Patienten vermeintlich in klinischer Remission befinden, übersieht immer wieder „maskierte" persistierende Synovialitiden (Abb. 1a, b). Allein die Zuhilfenahme des (power doppler) Ultraschall (US + DAS-28) korrelierte besser mit strukturellen Schäden. Nur bei einer Minderheit der RA-Patienten in klinischer Remission lässt sich derzeit mit hochauflösenden Bildgebungsverfahren keinerlei Aktivität der Gelenke nachweisen („true remission"). Durch hochauflösende Schnittbildgebungen (HR-pQCT) sind verborgene erhebliche entzündliche Veränderungen mit Substanzverlusten in der trabekulären Knochenarchitektur nachweisbar geworden. Eine subklinische Krankheitsaktivität bedeutet per se eine erhöhtes Relapserisiko.

Auf pathologischer Ebene hilft uns neuerdings neben der generellen histologischen Graduierung der synovialen Infiltration die immunhistochemische Untersuchung (IMSYC) weiter. Gerade die subklinischen Verlaufsformen zeigen dabei besondere Genexpressionsprofile und erhöhte Zellmarker wie CD20 für B-Zellen, CD68 (Makrophagen/Fibroblasten-Marker) und CD138 (Plasmazell-Marker) als Hinweis einer Retention entzündlich triggernder T-Zellen und B-Zellen in diesen Geweben. Zukünftige Untersuchungen werden zeigen, ob nicht das Synovium als Ursprungsort der RA-Manifestation gerade in Fällen einer „silent-progression" gewissermaßen eine Nische für ccP-Antikörper produzierende Plasmazellen darstellt (erhöhte B-Zell-Scores bei TNFi-refraktären Patienten). Im Hinblick auf eine personalisierte Medizin zum Beispiel bei Biologika-refraktären Patienten scheint ein besseres Verständnis der transskriptionellen und zellulären Eigenschaften der Synovia ein nächster Schritt für das klinische Management der RA zu sein.

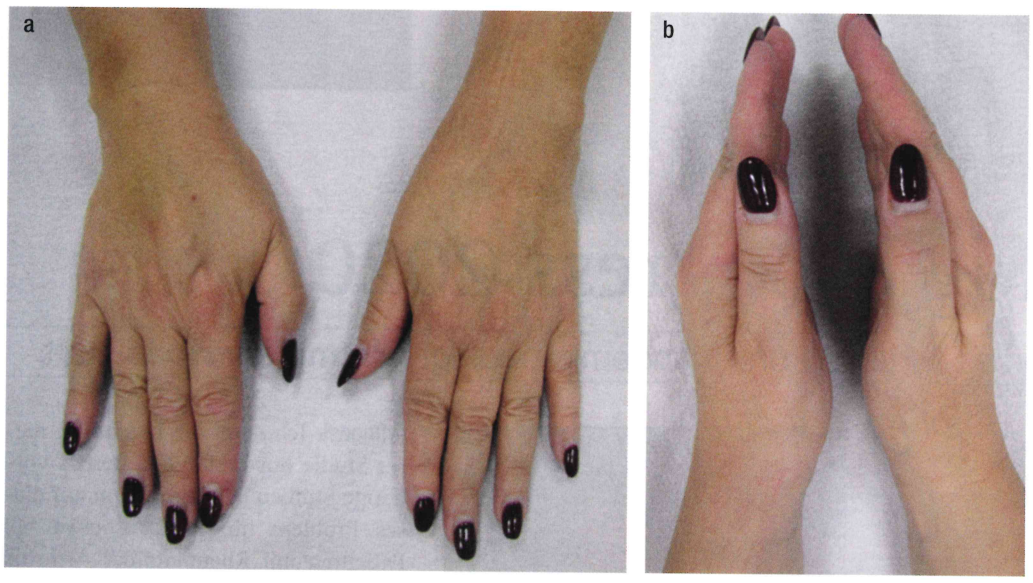

Abb. 1a, b: 46-jährige Patientin, nicht erosive RA, bsDMARD (Etanercept) und MTX 15 mg, DAS-28: 2,8: Latente Schwellung linkes Handgelenk. Intraoperativ keine Tenosynovialitis, sondern deutliche Articulosynovialitis. Handgelenksynovialektomie mit histologisch ausgeprägter Entzündungsaktivität.

Unter der Biologika-Therapie beobachten wir eine veränderte Topographie der Inflammation, weg von den Tenosynovialitiden und hin zu mehr verborgenen Arthritiden. In diesem Zusammenhang wurde auch der Begriff des „rebellischen Gelenkes" geprägt (Abb. 2a–c). Dieses ist Ausdruck einer subklinischen Synovialitis, welche sich eben sehr leicht der klinischen Wahrnehmung entziehen kann. Begrifflich subsumieren sich hierunter persistierende mono- und oligoartikuläre Arthritiden unter einer grundsätzlich wirksamen Immunsuppression. Selbstverständlich müssen dabei andere Synovialerkrankungen wie insbesondere die septische Arthritis, Kristallarthropathien, aber auch Neoplasie ausgeschlossen worden sein. Ein Biologika-refraktäres „rebellisches" Gelenk per se bedeutet noch kein Therapieversagen und damit einen notwendigen Switch der Remissionsinduktoren, muss aber frühzeitig therapiert werden. Durch engmaschige klinische und vor allem auch sonographische Verlaufskontrollen können persistierende Synovialitiden erfolgreich diagnostiziert und gegebenenfalls frühzeitig vor Auftreten von sichtbaren Knorpelschäden behandelt werden. Zunächst sind lokale intraartikuläre Maßnahmen indiziert. Die intraartikuläre Injektion umgeht die endotheliale Barriere und bietet gegenüber der systemischen Verabreichung mehrere zusätzliche Vorteile, darunter eine erhöhte Bioverfügbarkeit, eine geringere systemische Exposition, weniger Nebeneffekte und niedrigere Kosten. Triamcinolonhexacetonid zeigt im Vergleich zu Methylprednisolon und Prednisolon-t-Butylacetat den schnelleren Wirkungseintritt, wobei allerdings nach drei Wochen dann keine Wirkungsunterschiede mehr feststellbar sind. Tritt dann erneut eine Arthritis auf, so kann die Kortisoninfiltration wiederholt und nach Erreichen einer normalen Dicke der Synovialitis in der Sonographie mit einer Radiosynoviorthese (RSO) kombiniert werden. Die antiinflammatorische Potenz von intraartikulär verabreichten TNFi ist zwar größer, aber lösliche Proteine verlassen die Gelenke schnell über die Kapillaren (bei kleinen Molekülen) und das Lymphsystem (für Makromoleküle). Zudem wird nur das in der Gelenkflüssigkeit vorhandene TNFα neutralisiert und die Penetration in das Gelenkgewebe ist unzureichend. Auch Platelet rich plasma growth Faktoren (PRGF) sind durch eine signifikante Reduktion von TNF-α und IL-1β bei RA-Patienten einsetzbar. Aufgrund der Problematik des raschen Wirkungsverlustes intraartikulärer Medikamente sind Strategien zur Verlängerung der intraartikulären Halbwertszeit bedeutsam. Diese umfassen den Einsatz kleiner Partikel, die Modifizierung von Medikamenten und den Gentransfer. Ein nächster Schritt betrifft

Abb. 2a,b,c: Rebellisches Großzehengrundgelenk mit marginaler Erosion im Köpfchenbereich (2a, b) bei 49jähriger RA-Patientin unter bDMARD in klinischer Remission. Typischer histologischer Befund nach offener Synovialektomie (2c).

c

PATHOLOGISCH-HISTOLOGISCHE BEGUTACHTUNG

Klinische Angabe:

RA, rebellisches Gelenk, Großzehe.

Makroskopie:

Mehrere zusammen 20 x 12 x 3 mm große, villös konfigurierte Proben.

Das makroskopisch angegebene Präparat-Maß bzw. Präparat-Maße erfolgte nach Formalin-Fixierung des Gewebes und könnte daher im Vergleich zum klinischen Aspekt (in vivo) sog. Schrumpfungen (Fixationsartefakte) beinhalten. Die histopathologische Beurteilung und Klassifikation erfolgte in: HE-Färbung, PAS- und Berliner-Blau-Reaktion (bzw. in den oben genannten Färbungen) polarisations-optischer Analyse sowie semiquantitative und quantitative-morphometrische Analyse (***Synovialitis-Score, Partikel-Identifikation)*** gemäß der diagnostischen Kriterien: Krenn et al. Histopathology 49(4):358-64 2006 und Z Rheumatol. 2014 Sep;73(7):639-49, *wobei die histopathologische Begutachtung mit den o. g. Methoden in sämtlichen Fraktionen und Subfraktionen angewendet worden ist.* Die Beurteilung des sog. *Degenerationsgrades* erfolgt gemäß der Kriterien: Z Rheumatol. 2010 Sep;69(7):644-52, die Kriterien der *Infektions-Diagnostik* basieren auf: Illgner et al. Z Rheumatol. 2013 Sep;72(7):709-13. Die Bewertung gemäß des *Synovialitis-Score* wurde in folgender Abfolge durchgeführt: Deckzellschicht-breite (Nummerische Quantifizierung), entzündliche Infiltration und Stroma-Zellularität bei minimal 0/9 und maximal 9/9: Najm et al. OMERACT, Arthritis Res.Ther.3;20 (1) 2018 und Schmidt et al. Sci Rep. Jun 11;9(1): 2019

Beurteilung:

High grade Synovialitis, Synovialitis-Score: 3 + 3 + 2 = 8.

Kommentar:

Der histologische Befund entspricht somit einer **lokalen therapierefraktären RA im Sinne eines sog. „rebellischen Gelenkes".**

In der polarisationsoptischen Analyse kein Nachweis von Calciumpyrophosphat- oder Uratdepositionen.

die Freisetzung des injizierten Medikamentes in Abhängigkeit zu der lokalen Arthritisaktivität. So setzt In-vitro-TG-18-Hydrogel, das mit Triamcinolonacetonid (TA) beladen ist, dieses nur bei einer Exposition gegenüber inflammatorischen Enzymen in der Synovialflüssigkeit frei. Spricht ein Patient heute auf eine adäquate, das heißt frühe und aggressive Therapie nicht an, wird, um Spätschäden zu vermeiden, auch früher operiert und keinesfalls mehr drei Monate und länger zugewartet. Hierzu bedarf es in der interdisziplinären Kommunikation klarer Verlaufs- und Remissionskriterien. Der Stellenwert der Synovialektomie eines Biologika-refraktären Gelenkes ist groß und bei proliferativ-hyperplastischen Formen aufgrund der unzureichenden Eindringtiefe des Radionuklids der RSO voran zu stellen. Durch die Entwicklung schonender arthroskopischer Techniken mit Optimierung der Zugänge lassen sich jetzt auch ehemals schwer erreichbare Gelenkkompartimente minimalinvasiv darstellen.

Indikationskriterien für eine arthroskopische Synovektomie
- Diagnostik bei unklaren Arthritiden (schwierig zu detektierende Erreger: z. B. Mykobakterien)
- Unzureichende Symptomkontrolle durch und trotz DMARD-Therapie
- Rebellisches Gelenk (s. Text)
- Begleitschäden (z. B. Kniegelenkobstruktion durch Fremdkörper oder Meniskusrisse)
- Synovektomie in Kombination mit einer offenen Bakerzysten-Exstirpation

Tab. 1: Neue S2k-Leitlinie Synovialektomie.

Eine gute und verlässliche Schmerzreduktion, rasche Rehabilitation auch ein lang anhaltender, verbesserter Nutzen im Sinne der Verlangsamung entzündlicher erosiver Prozesse ist möglich. Im Hinblick auf die Schmerzregredienz spielt möglicherweise auch ein Denervierungseffekt an der Gelenkkapsel und am Kniegelenk im Bereich des infrapatellaren Fettkörpers (Hoffa) eine entscheidende Rolle. Die auf dem Kongress vorgestellte, neue S2k-Leitlinie zur Synovektomie bestätigt diese Erkenntnisse und informiert über weitere Indikationen (Tab. 1). ■



Arnold (7)

Ingo Arnold

Autor: Dr. Ingo Arnold
CA Klinik Operative Rheumatologie und Orthopädie, Rheuma-orthopädische Schwerpunktklinik am Rheumazentrum Bremen,
Rotes Kreuz Krankenhaus Bremen
St. Pauli Deich 24
28199 Bremen
E-Mail: arnold.i@roteskreuzkrankenhaus.de

Der JAK-Inhibitor bei RA mit patientenfreundlicher Galenik

XELJANZ® XR
Xeljanz 11 mg Retardtablette
(Tofacitinibcitrat)

RA = Rheumatoide Arthritis

1. XELJANZ Fachinfo Stand Januar 2020; 2. Kremer J et al. Ann Intern Med 2013;159(4):253–261; 3. Fleischmann R et al. N Engl J Med 2012;367(6):495–507; 4. van Vollenhoven RF et al. N Engl J Med 2012;367(6):508–519; 5. Fleischmann R et al. 2017;390(10093):457–468

▼ Dieses Arzneimittel unterliegt einer zusätzlichen Überwachung. Dies ermöglicht eine schnelle Identifizierung neuer Erkenntnisse über die Sicherheit. Angehörige von Gesundheitsberufen sind aufgefordert, jeden Verdachtsfall einer Nebenwirkung zu melden. Hinweise zur Meldung von Nebenwirkungen, siehe Abschnitt 4.8 der Fachinformation.

b-9vixj-0-0

XELJANZ® 5 mg Filmtabletten, XELJANZ® 10 mg Filmtabletten, XELJANZ® 11 mg Retardtabletten; Wirkstoff: *Filmtbl.:* 1 Filmtbl. enth. 5 mg/ 10 mg Tofacitinib. *Retardtbl.:* 1 Retardtbl. enth. 11 mg Tofacitinib. Sonst. Bestandteile: *Filmtbl.: Tablettenkern:* Mikrokristalline Cellulose, Lactose-Monohydrat, Croscarmellose-Natrium, Magnesiumstearat (Ph.Eur.). *Filmüberzug:* Hypromellose 6cP (E 464), Titandioxid (E 171), Lactose-Monohydrat, Macrogol 3350, Triacetin (E 1518), Indigocarmin-Aluminiumsalz (E 132) (nur 10-mg-Stärke), Brillantblau-FCF-Aluminiumsalz (E 133) (nur 10-mg-Stärke). *Retardtbl.: Tablettenkern:* Sorbitol (Ph.Eur.) (E 420), Hyetellose, Copovidon, Magnesiumstearat (Ph.Eur.). *Filmüberzug: Celluloseacetat, Hyprolose (E 463),* Hypromellose (E 464), Titandioxid (E 171), Triacetin (E 1518), Eisen(III)-oxid (E 172). *Drucktinte:* Schellack (E 904), Ammoniumhydroxid (E 527), Propylenglycol (E 1520), Eisen(II,III)-oxid (E 172). **Anwendungsgebiete:** *Filmtbl.:* Rheumatoide Arthritis (RA): In Komb. m. Methotrexat (MTX) zur Behandl. d. mittelschweren bis schweren aktiven RA b. erw. Pat., d. auf e. od. mehrere krankheitsmodifiz. Antirheumatika unzureichend angespr. od. diese nicht vertragen haben. Anw. als Monotherapie, wenn MTX nicht vertragen wird od. wenn e. Behandl. m. MTX ungeeignet ist. Psoriasis-Arthritis (PsA): In Komb. m. MTX zur Behandl. d. aktiven PsA b. erw. Pat., d. auf e. vorangeg. krankheitsmodifiz. antirheumat. (DMARD-) Ther. unzureichend angespr. od. diese nicht vertragen haben. Colitis ulcerosa (CU): Behandl. erw. Pat. mit mittelschwerer bis schwerer aktiver CU, d. auf e. konvention. Ther. od. e. Biologikum unzureichend angespr. haben, nicht mehr darauf anspr. od. diese nicht vertragen haben. *Retardtbl.:* RA: In Komb. m. MTX zur Behandl. d. mittelschweren bis schweren aktiven RA b. erw. Pat., d. auf e. od. mehrere krankheitsmodifiz. Antirheumatika unzureichend angespr. od. diese nicht vertragen haben. Anw. als Monotherapie, wenn MTX nicht vertragen wird od. wenn e. Behandl. m. MTX ungeeignet ist. **Gegenanzeigen:** Überempfindlichk. gg. d. Wirkstoff od. e. d. sonst. Bestandt. Aktive Tuberkulose (TB), schwere Infekt. w. z. B. Sepsis od. opportunist. Infekt., schwere Leberfunkt.-stör., Schwangersch. u. Stillzeit. **Nebenwirkungen:** *Häufig:* Pneumonie, Influenza, Herpes Zoster, Harnwegsinfekt., Sinusitis, Bronchitis, Nasopharyngitis, Pharyngitis; Anämie; Kopfschmerzen; Hypertonie; Husten; Bauchschmerzen, Erbr., Diarrhö, Übelk., Gastritis, Dyspepsie; Ausschlag; Arthralgie; Pyrexie, peripheres Ödem, Fatigue; erhöhte Kreatinphosphokinase i. Blut. *Gelegentlich:* Tuberkulose, Divertikulitis, Pyelonephritis, Zellulitis, Herpes simplex, virale Gastroenteritis, Virusinfekt.; nicht-melanozytärer Hautkrebs; Leukopenie, Lymphopenie, Neutropenie; Dyslipidämie, Hyperlipidämie, Dehydrier.; Insomnie; Parästhesie; Venöse thromboembol. Ereignisse (LE u. TVT); Dyspnoe, verstopfte Nebenhöhlen; Lebersteatose, erhöhte Leberenzymwerte, Erhöh. d. Transaminasen, anomaler Leberfunkt.-test, erhöhter Gamma-Glutamyltransferasewert; Erythem, Pruritus; Skelettmuskelschmerzen, Gelenkschwell., Tendinitis; erhöhter Blut-Kreatininspiegel, erhöhter Blutcholesterinspiegel, erhöhter Lipoprotein-Cholesterinwert niedriger Dichte, Gewichtszunahme; Bänderdehn., Muskelzerr. *Selten:* Sepsis, Urosepsis, disseminierte Tuberkulose, nekrotisier. Fasziitis, Bakteriämie, Staphylokokken-Bakteriämie, *Pneumocystis jirovecii*-Pneumonie, Pneumokokken-Pneumonie, bakt. Pneumonie, Enzephalitis, atyp. mykobakterielle Infekt., Zytomegalovirus-Infekt., bakt. Arthritis. *Sehr selten:* Tuberkulose d. ZNS, Kryptokokken-Meningitis, *Mycobakterium-avium*-Komplex-Infekt. *Häuf. nicht bekannt:* Arzneim.-Überempfindlichk., Angioödem, Urtikaria. *Folgende schwere Infekt. können ebenf. auftr.:* Appendizitis, Infekt. m. Cryptococcus, Histoplasmose, ösophageale Candidose, Cytomegalievirus, BK-Virus-Infekt., Listeriose und Coccidioidomykose. Erhöhung der Lipidparameter enth. Gesamtcholesterin, LDL-Cholesterin, HDL-Cholesterin, Triglyceride. *Außerdem bei Filmtbl. bei CU-Pat.: Verschlecht. d. CU.* **Warnhinweise:** *Filmtbl.:* Enth. Lactose. Packungsbeilage beachten *Retardtbl.:* Enth. Sorbitol (Ph.Eur.) (E 420). Packungsbeilage beachten. Weitere Informationen s. Fach- u. Gebrauchsinformation. **Abgabestatus:** Verschreibungspflichtig. **Pharmazeutischer Unternehmer:** Pfizer Europe MA EEIG, Boulevard de la Plaine 17, 1050 Brüssel, Belgien. **Repräsentant in Deutschland:** PFIZER PHARMA GmbH, Linkstr. 10, 10785 Berlin. **Stand:** Januar 2020

b-10v7la-0-0

Lantarel® 2,5 mg/7,5 mg/10 mg; Tabletten; **Lantarel® FS 7,5 mg/10 mg/15 mg/20 mg/25 mg;** Fertigspritze; Injektionslösung i.m./i.v./s.c.; Wirkstoff: Methotrexat-Dinatrium; **Zusammensetzung:** Wirkstoff: *Tbl.:* 1 Tbl. enth. 2,74 mg/8,22 mg/10,96 mg Methotrexat-Dinatrium (entspr. 2,5 mg/7,5 mg/10 mg Methotrexat). *Inj.-lsg.:* 1 Fertigspritze m. 0,3 ml/0,4 ml/0,6 ml/0,8 ml/1ml Inj.-lsg. enth. 8,22 mg/10,96 mg/16,44 mg/21,92 mg/27,41 mg Methotrexat-Dinatrium (entspr. 7,5 mg/10 mg/15 mg/20 mg/25 mg Methotrexat). Sonst. Bestandteile: *Tbl.:* Lactose-Monohydrat, vorverkleisterte Stärke (Mais), Magnesiumstearat. *Inj-lsg.:* Natriumchlorid, Natriumhydroxid (z. pH-Wert-Einstell.), Wasser f. Inj.-zwecke. **Anwendungsgebiete:** Schw. Formen d. akt. rheumatoiden Arthritis (RA) (chron. Polyarthritis), wenn Ther. mit and. Basistherapeutika od. NSAIDs nicht ausr. wirksam ist od. nicht vertragen wird, b. primär bes. aggr. verlaufenden („malignen") Formen d. RA. Polyarthritische Formen der schw. akt. juvenilen idiopathischen Arthritis (JIA) ab dem 3. Lebensj. b. mangelndem Anspr. auf NSAIDs. Schw. Formen d. Psoriasis vulgaris, insb. vom Plaque-Typ, u. d. Psoriasis arthropathica, d. m. einer konv. Ther. nicht ausr. behandelbar sind. **Gegenanzeigen:** Überempfindlichk. gegen d. Wirkstoff od. e. d. sonst. Bestandt. Schw. u./ od. best. aktiv. Infekt. Stomatiden, Ulzera d. Magen-Darm-Trakts. Schw. Nierenfunkt.-stör. (KrCl <30 ml/min). Ausgeprägte Leberfunkt.-einschränk. Vorbestehende Erkrank. des blutbild. Systems. Immundefizienz. Erhöhter Alkoholkonsum, alkoholbed. Lebererkrank. od. a. chron. Lebererkrank. Schwangerschaft, Stillzeit kontraindiziert. **Nebenwirkungen:** *Sehr häufig:* Thrombopenie, Leukopenie; Kopfschm, Schwindel; Husten; Appetitlosigk., Diarrhö, Bauchschm., Übelk., Erbr., Entzünd. u. Ulzerat. d. Mund- u. Rachenschleimh.; Ansteig d. Leberenzyme (ALAT, ASAT, AP) u. Bilirubins; Alopezie; erniedrigte KrCl; Asthenie, Erschöpf. u. Unwohlsein. *Häufig:* Herpes Zoster; Anämie, Panzytopenie, Knochenmarkdepress., Agranulozytose; Benommenh., Parästhesie; Konjunktivitis; Lungenkomplikat., interstit. Alveolitis/ Pneumonitis (auch Todesfälle); Exantheme, Erytheme, Juckreiz, Photosensibilität, Hautulzerat. *Gelegentl.:* opportunist. Infekt., d. tödl. verlaufen können; maligne Lymphome; allerg. Reakt. b. z. anaphylakt. Schock, Immunsuppress.; Diabetes mellitus; Depress.; Hemiparese, Verwirrth., Krampfanfälle, Leukenzephalopathie/ Enzephalopathie; Vaskulitis, allerg. Vaskulitis; Lungenfibrose, Pleuraerguss; gastrointest. Ulzerat. u. Blut., Pankreatitis; Hepatotox., hepat. Steatose, chron. Leberfibrose u. Leberzirrhose, Abfall d. Serumalbumins; als schw. tox. Erschein.: herpetiforme Hauterupt., SJS, TEN; Urtikaria, verstärkte Pigmenti. d. Haut, Nodulosis, schmerzh. Erosionen v. psoriat. Plaques, Wundheilungsstör.; Arthralgie, Myalgie, Osteoporose; Nephropathie, Nierenversagen, Zystitis m. Ulzerat. (evtl. m. Hämaturie), Blasenentleerungsstör., Dysurie, Oligurie, Anurie; fetale Missbild.; vaginale Ulzerat. u. Entzünd.; Pyrexie; *Selten:* Sepsis (einschl. tödl. verlauf.); megaloblast. Anämie; Stimmungsschwank., vorübergehende Wahrnehmungsstör.; Parese, Sprachstör. einschl. Dysarthrie u. Aphasie; Sehstör., z. T. schwerwieg., Retina-Venenthrombose; Hypotonie, thromboembolische Ereign. (einschl. arter. Thrombose, zerebr. Thrombose, Thrombophlebitis, tiefer Venenthrombose); Pharyngitis, Atemstillstand, Lungenembolie; Enteritis, Gingivitis, Meläna; akute Hepatitis; Akne, Petechien, Ekchymosen, Erythema multiforme; erythematöse Hautausschläge, verstärkte Pigmentier. d. Nägel, Onycholyse; Belast.-fraktur; Hyperurikämie, erhöhte Harnstoff- u. Kreatinin-Konz. i. Serum, Azotämie; Abort; vorübergeh. Oligospermie, vorübergeh. Menstruationsstör. *Sehr selten:* HSV-Hepatitis, Kryptokokkose, Histoplasmose, ZMV-Infekt. (einschl. Pneumonie), disseminierter HSV, Nokardiose, PjP; aplast. Anämie, Eosinophilie, Neutropenie, Lymphadenopathie (z. T. reversibel), lymphoproliferative Erkrank.; Hypogammaglobulinämie; Muskelschwäche u. Schm. i. d. Extremit., Dysgeusie (metall. Geschmack), akute asept. Meningitis, Meningismus (Lähm., Erbr.), Hirnnervensyndr.; periorbitale Ödeme, Blepharitis, Epiphora, Photophobie, vorüberg. Erblind., Sehverlust; Perikarditis, Perikardtamponade, Perikarderguss; chron. interstit. Lungenerkrank., Asthma bronchiale-ähnl. Reakt. m. Husten, Dyspnoe, patholog. Befund i. Lungenfunkt.-test; Hämatemesis; akut. Lebernekrose, akut. Leberzerfall, Leberversagen; Furunkulose, Teleangiektasie, akut. Paronychie; Hämaturie, Proteinurie; fetaler Tod; gestörte Oogenese/ Spermatogenese, Unfruchtbark., Zyklusstör., Libidoverlust, Impotenz, Scheidenausfluss, Gynäkomastie. *Häufigkeit nicht bekannt:* Pneumonie, Reaktivier. e. Hepatitis-B-Infekt., Verschlechter. e. Hepatitis-C-Infekt.; Hautkrebs; Krampfanfälle, Neurotoxizität, Arachnoiditis, Paraplegie, Stupor, Ataxie, Demenz, Druckerhöh. d. Liquor cerebrospinalis, Leukenzephalopathie/ Enzephalopathie; Retinopathie; Hypoxie, pulmonale alveoläre Blut.; nichtinfekt. Peritonitis, tox. Megakolon, Darmperforat., Glossitis; DRESS-Syndrom, Dermatitis; Osteonekrose, Osteonekrose d. Kiefers (sek. zu lymphoproliferativen Erkrank.); urogenitale Dysfunkt.; Brustschm., Schüttelfrost, Nekrose an d. Injektionsstelle. i.m.: gelegentl. lokale NW an d. Inj.-stelle (brennendes Gefühl) od. Gewebeschäden (Bild. steriler Abszesse, Untergang v. Fettgewebe), s.c.: mild ausgeprägte lokale Hautreakt. **Warnhinweise:** V. a. b. ält. Pat. wurden nach versehentl. tgl. Anw. d. Wo.-dos. Todesfälle gemeldet. Pat. ausdrücklich darauf hinw.: nur 1-mal wöchentl. an festgel. Wochentagen u. b. Auftreten v. Vergift.-erschein. unmittelbar d. Arzt aufsuchen. *Lantarel FS:* Enth. Natrium < 1 mmol (23 mg) pro FS. *Lantarel Tbl.:* Enth. Lactose. Weitere Informationen s. Fach- u. Gebrauchsinformation. **Abgabestatus:** Verschreibungspflichtig. **Pharmazeutischer Unternehmer:** PFIZER PHARMA PFE GmbH, Linkstr. 10, 10785 Berlin. **Stand:** November 2019